Agentes Embólicos em Radiologia de Intervenção

REUNIÃO TEMÁTICA

25-05-2015

Daniel Ramos Andrade

SERVIÇO DE IMAGEM MÉDICA DO CHUC

Director: Prof. Dr. Filipe Caseiro Alves

Índice

- Aplicações, indicações, vantagens e desvantagens dos diferentes agentes embólicos
- Aplicações clínicas mais comuns de embolização
- Exemplos de diferentes técnicas de embolização

Introdução

- **Embolização**
  - Introdução terapêutica de várias substâncias na circulação com intuito de ocluir vasos, desvitalizar estruturas, tumores; ocluir um órgão de sangue.

- **Fins terapêuticos**
  - Acção conjunta (pré-operatório para redução da vascularização, TACE como ponte para transplante)
  - Curativa (tratamento definito MAV, aneurismas…)
  - Paliativa (diminuição da dor ou síndromes paraneoplásicos)

- **Situações**
  - Neoplasias
  - Hemorragias (epistaxis, hemoptises, hemorragias intra-abdominais…)
  - Outras situações variadas (varicocelo, veia porta, MAV…)

Agentes embólicos comuns

- **Esponjas de gelatina**
- **Micro-partículas**
  - Polivinil-álcool
  - Micro-esferas
- **Coils**
- **Amplatzer vascular plug**
- **Cianoacrilato (colas)**

Perspectiva histórica

- 1964 – Thomas Spealman oclui fistula carótido-cavernosa com **Spongostan**
- 1974 – Tadavarthy et al utiliza pela 1ª vez **PVA** para tratamento de hemorragia digestiva e MAV
- 1975 – Primeira descrição de **coil** por Cesare Gianturco
- 1996 – Desenvolvimento e aplicação de microesferas Tris-acril-gelatina (**Embosferas**) por Laurent et al
- 2000 – Primeira utilização de **cianoacrilato** em MAV cerebral
- 2000's – Começo da utilização de **Amplatzer plugs** em Cardiologia

Esponjas de gelatina

- Material bioprotésico (derivado da gelatina) absorvível
- Lentificação do fluxo sanguíneo permitindo coagulação rápida; aprisionamento de plaquetas
- Oclusão **temporária**, permitindo recanalização em 3-6 semanas

- Modo de utilização:
  - Barra esponjosa fragmentada em pedaços de 1-2 mm misturada com produto de contraste – grandes vasos
  - Pequeno torpedo para embolização mais proximal
  - Pó 10-100 µm – pequenos vasos

- Vasos-alvo e indicações:
  - Grandes e pequenos vasos
  - Hemoptises; trauma pélvico com hemorragia de múltiplos ramos da ilíaca interna; pós-parto; sangramento de úlceras gástricas ou duodenais
  - Adjuvante de coils ou amplatzer plug
  - Embolização de trajectos intra-hepáticos em doentes de alto risco hemorrágico

Esponjas de gelatina

- **Vantagens:**
  - Temporário
  - Baixo custo
  - Modificável para o tamanho necessário
  - Extensa experiência clínica
  - Não é antigénico
  - Não provoca inflamação

- **Desvantagens:**
  - Temporário
  - Bolhas de ar retidas podem sobreinfectar
  - Isquémia (partículas < 70μm)
  - Recanalização imprevisível no grau e no tempo
  - Não utilizável em doentes com coagulopatia

Partículas PVA

- Partículas sintéticas de polivinil-álcool, derivadas de esponjas plásticas, não reabsorvíveis
- As partículas aderem à parede vascular induzindo reação inflamatória e necrose vascular com fibrose subsequente, permitindo embolização permanente



- Tamanho: 45 – 1200 µm
- Dimensões e morfologia irregulares: ovaladas, pontiagudas, fragmentadas
- Devem ser misturadas com soro e contraste, mantendo a suspensão uniforme com agitação/rotação da mesma. 1º partículas mais pequenas, depois partículas maiores

- Vasos-alvo e indicações:
  - Pequenos vasos
  - Miomas uterinos, hemoptises crónicas recorrentes, hemorragia GI de pequenos vasos, AML renais
  - Associadamente a coils ou plugs noutras situações (pex: veia porta)
  - TAE ou TACE

Partículas PVA

- **Vantagens:**
  - Embolização permanente
  - Relativamente baratas
  - Fáceis de utilizar

- **Desvantagens:**
  - Não radiopacas
  - Reacção inflamatória perivascular
  - Se suspensão não uniforme pode aglutinar no cateter
  - Agregação proximal ao desejado – menos confiável
  - Partículas pequenas podem causar necrose focal -> abcessos hepáticos

Microsferas Tris-acryl gelatina (TAGM)

- Matriz com polímero acrílico impregnada com gelatina porcina, não reabsorvível
- Aderem à parede vascular induzindo reação inflamatória e necrose vascular com fibrose subsequente, resultando em embolização **permanente**

- Tamanho: 6 tipos, de 40 – 1200 µm
- Morfologia esférica regular e constante, de superfície lisa, hidrofílicas
- Injeção simultânea com contraste e soro em iguais quantidades. Agitando levemente a seringa mantém suspensão uniforme

- Vasos-alvo e indicações:
  - Pequenos vasos
  - Mesmas indicações que partículas PVA (++ miomas)

Microsferas Tris-acryl gelatina (TAGM)

- **Vantagens:**
  - Tamanho uniforme -> permite embolização + previsível e + distal relativamente às PVA com o mesmo tamanho
  - Deformáveis -> permite utilização de microcateteres mais pequenos que o tamanho das microesferas
  - Menor tendência a agregar ou ocluir o cateter

- **Desvantagens:**
  - Sedimentação das partículas, necessitando agitação cuidadosa
  - O facto de penetrarem mais distalmente pode causar isquémia nalguns leitos vasculares (ex: cólon)
  - Potencial alérgico da gelatina porcina

Coils

- Aço ou platina ± revestimento de nylon, polyester ou seda
- Obstrução mecânica ± indução de trombose devido ao revestimento, induzindo inflamação crónica e posterior fibrose, causando oclusão **permanente** (em 5mins)
- Tamanho: Ø 1-27 mm; 1-300 mm de comprimento
- Morfologia variável (em J, em C, espiral, hélice, tornado, formas 3D complexas)
- Devem ter calibre 20-30% superior ao do vaso-alvo de modo a prevenir migração e complicações
- Vasos-alvo:
  - Grandes (++) e pequenos
  - Múltiplas indicações (embolização tumoral, endoleaks, veia porta, artéria esplénica, hemorragia…)



Coils

- 1º coil maior; seguido de coils mais pequenos para formar ninho de coils entrecruzados até causar oclusão de todo o calibre do vaso
- 1º coils rígidos (aço) para servir de tampão; depois podem utilizer-se coils mais moles e maleáveis (platina) que tendem a adaptar-se melhor à parede do vaso
- Podem associar-se a Spongostan quando o doente tem coagulopatia (situações de trauma ou choque), formando uma “sandwich” – oclusão mecânica permanente

- Coils pequenos demais podem levar a embolização distal
- Coils grandes demais impedem o coil de se enrolar e atingir a oclusão do vaso
- Coils compridos demais podem levar a má-posição, mais proximal

Coils

- **Aço (+ fibras)**
  - Mais baratos
  - Mais rígidos
  - Maior força radial -> menos provável a migração em locais de alto fluxo
- **Platina (+ fibras)**
  - Mais caros
  - Mais maleáveis
  - Mais radiopacos
- **Platina (+ hidrogel)**
  - Polímero expansível que aumenta o diâmetro do coil até 9 vezes quando exposto a condições fisiológicas
  - Maior oclusão luminal sem depender da formação de trombo
  - Podem ficar alojados dentro do cateter

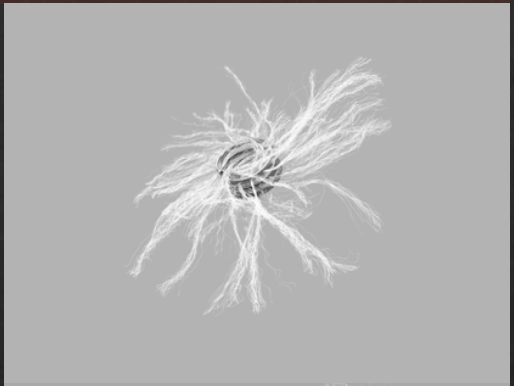

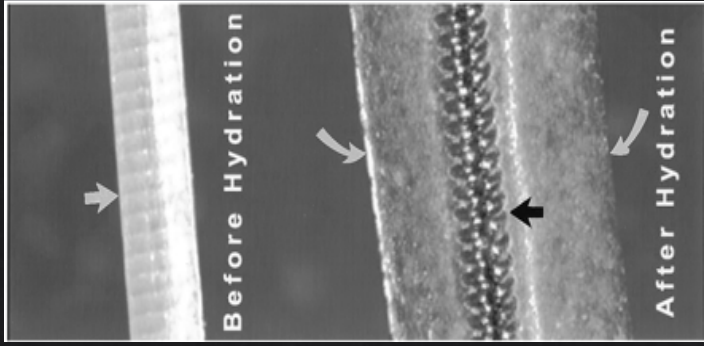

Coils

- Libertação variável: mecânica; injecção directa; hidrolitica; eléctrica; etc…

- Mecânica (++):
  - Fio-guia especial empurra fisicamente o coil
  - Fácil e barato
  - Impossibilidade de reposicionar depois de largado e poder ficar preso em curva do cateter

- Injeção:
  - Empurrados por um flush de soro
  - Mais rápido mas menos preciso que com fio-guia
  - Podem empurrar o trombo já formado em local de hemorragia
  - ++ em coils de platina maleáveis e em microcateteres

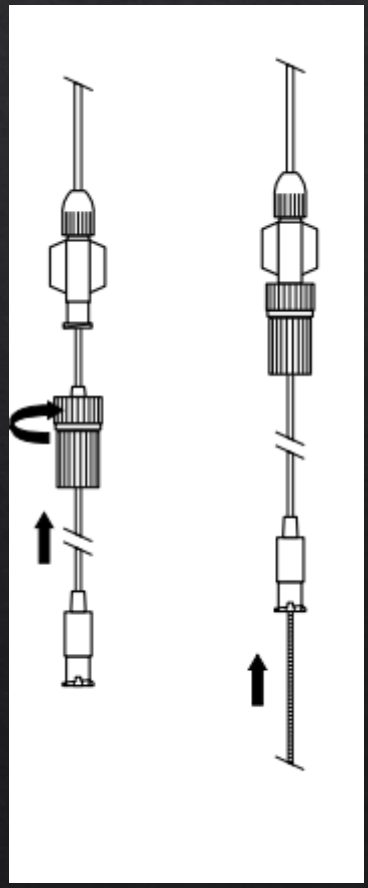

Coils

- Removível / Destacável:
  - Destacamento por via mecânica, electrolítica ou hidroestática
  - Podem ser recapturados e reposicionados -> mais precisos
  - ++ intervenções intracranianas e situações de alto fluxo
  - Maior tempo de procedimento e mais caros

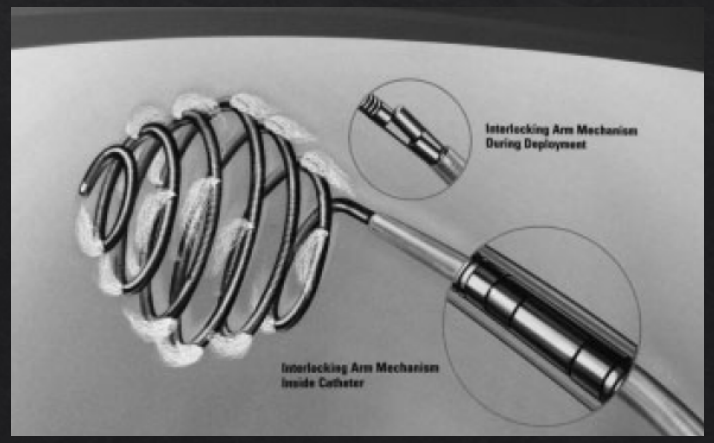

Coils

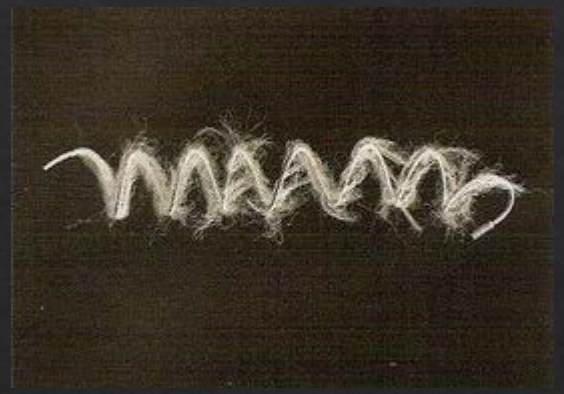

- **Vantagens:**
  - Fáceis de ver, controlar e largar
  - Baixo potencial de infecção
  - Sem potencial alérgico

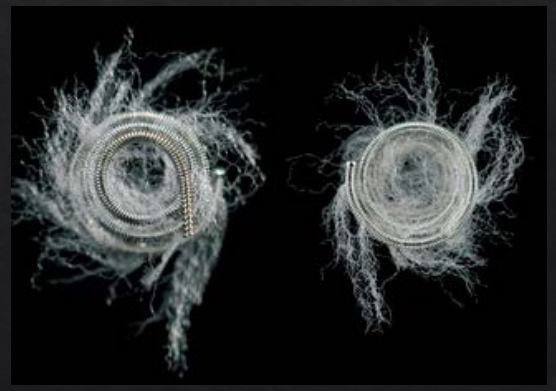

- **Desvantagens:**
  - Oclusão total depende da capacidade do doente formar trombo
  - Caros
  - Potencial de migração (++ MAVs e FAVs) com oclusão não-alvo, possibilidade de enfarte, AVC ou TEP
  - Potencial de dissecção, perfuração ou rotura do vaso
  - Impossibilidade de acesso em caso de hemorragia recorrente distal à colocação de coils

Amplatzer vascular plug®

- Discos adjacentes constituídos com malha de nitinol auto-expansível
- Agente **permanente** de embolização mecânica, induzindo trombose e coagulação (3-5 minutos)
- Diâmetro variável:
  - Amplatzer I: 4-16 mm; Amplatzer II: 3-22 mm
  - Amplatzer III: 4-14mm; Amplatzer 4: 4-8mm (cateteres mais pequenos)
- Devem ter calibre 30 a 50% superior ao do vaso-alvo. Ligados a fio-guia de origem que é introduzido no cateter de entrega; após colocação no local desejado é libertado do guia rodando o mesmo no sentido contrário ao ponteiro dos relógios



- Vasos-alvo e indicações:
  - Grandes e pequenos vasos
  - Situações de alto fluxo, em vasos relativamente rectos, em que há possibilidade de migração de coils (artéria esplénica, renal, veia porta, varizes persistentes após TIPS, oclusão da ilíaca interna antes de EVAR)

Amplatzer vascular plug®

- **Vantagens:**
  - Redução do tempo de procedimento
  - Redução do material utilizado
  - Reposicionável -> mais preciso
  - Radiopacos
  - Menores artefactos em TC e RM

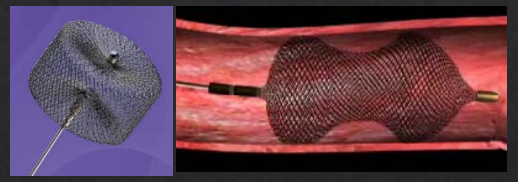

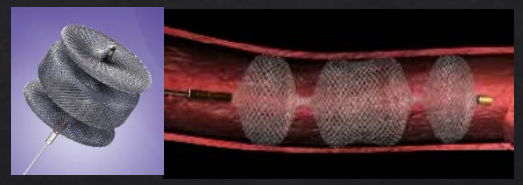

- **Desvantagens:**
  - Custo
  - Não têm fibras associadas -> dependem da capacidade do doente de formar trombo
  - Utilização apenas em vasos rectos que não diminuam de calibre

Cianoacrilato (NBCA)

- Cola sintética que polimeriza em contacto com sangue, causando um molde do vaso, que vai causar reacção inflamatória com esclerose subsequente do vaso e oclusão **permanente**
- Misturada com lipiodol para permitir opacificação da mesma e retardar polimerização
- Velocidade da polimerização depende da concentração de lipiodol

- "Flushar" cateter de entrega com soro glicosado antes da administração
- Injecção rápida
- Remoção do cateter imediatamente enquanto se aspira
- Se necessária mais cola, usar novos cateteres

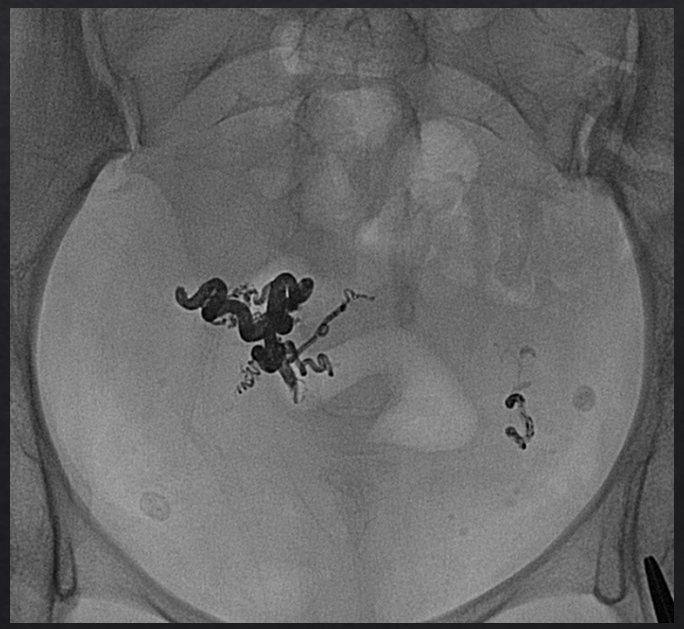

- Vasos-alvo:
  - Pequenos
  - Hemorragia
  - Varicocelo, tumores hepáticos, endoleaks pós EVAR, pseudoanerismas periféricos

Cianoacrilato (NBCA)

- **Vantagens:**
  - Barato
  - Trombose instantânea
  - Não dependente do estado de coagulação doente

- **Desvantagens:**
  - Não radiopaco
  - Requer muita experiência
  - Cateter poder ficar preso no vaso ocluído
  - Polimerização pode espalhar-se distalmente ou refluir proximalmente ao pretendido

Quadro-resumo agentes embólicos

	Agente	Proximal vs distal	Vantagens	Desvantagens
Temporário	**Esponjas de gelatina**	Ambos	Versatilidade Custo	Infecção Isquémia
Permanente	**Partículas PVA**	Distal	Baratas Fáceis de utilizar	Se suspensão não uniforme pode aglutinar no cateter e conduzir a embolização proximal
	Microsferas TA gelatina	Distal	Morfologia e tamanho uniforme Comparativamente com partículas PVA permite embolização + segura e + distal	Sedimentação partículas, necessitando agitação cuidadosa Alergia à gelatina porcina
	Coils	Ambos	Versatilidade	Migração potencial Custo final Depende da coagulação
	Amplatzer plug	Ambos	Permite ajustamento preciso	Depende da coagulação Custo
	Cianoacrilato (cola)	Distal	Barata Rápida Não depende da coagulação	Experiência Embolização distal ou proximal Cateter preso na cola

Escolha do agente embólico a utilizar

- **Qual o calibre do vaso a embolizar?**
- **Quanto tempo se quer que se mantenha embolizado?**
- **Tecido deve ficar viável após embolização?**
- **Condição clínica do paciente?**

Algoritmo de agentes embólicos

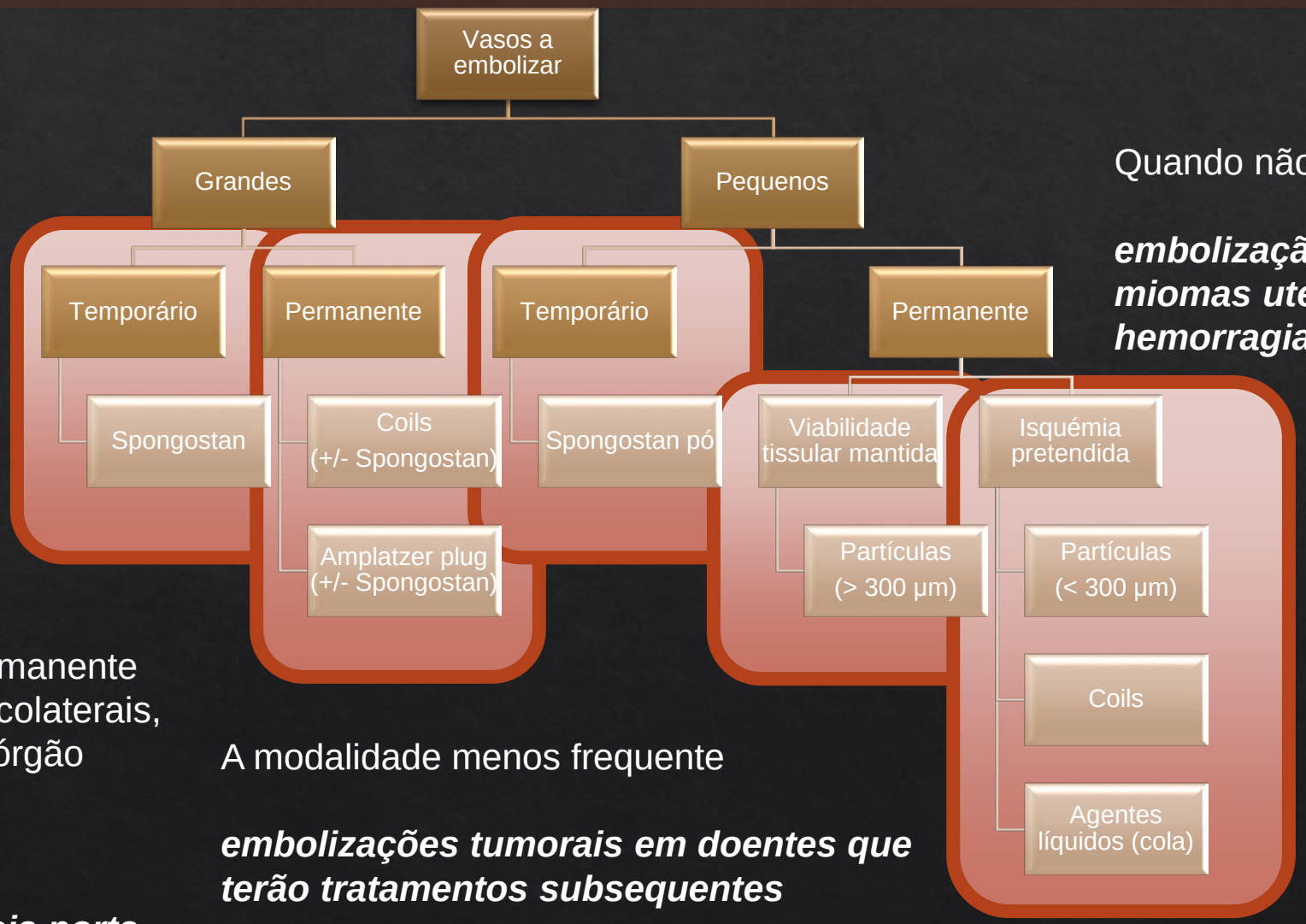

Necessária paragem temporária da hemorragia, com recanalização subsequente

trauma pélvico

Necessária oclusão permanente do vaso; que tem bons colaterais, prevenindo a morte do órgão

hemorragia GI, MAVP, aneurismas viscerais, endoleaks aórticos, veia porta

A modalidade menos frequente

embolizações tumorais em doentes que terão tratamentos subsequentes

Quando não é desejável morte tecidular

embolização tumoral selectiva, miomas uterinos, artéria brônquica, hemorragia GI peqs vasos

Quando a isquémia é o objectivo da embolização

embolização tumoral supraselectiva, AML renal

Adapatado de Lubarsky et al, Embolization Agents—Which One Should Be Used When? Part 1: Large-Vessel Embolization, Semin Intervent Radiol. 2009

Embolização tumoral

Embolização tumoral

Indicações:

- Isoladamente em tumores difíceis de abordar cirurgicamente ou com alto risco cirúrgico (envolvimento da medula espinhal ou nervos)

- Pré-operatório
  - ↓ vascularização tumoral
  - ↓ perda sanguínea intra e pós-operatória
  - Simplificar excisão tumoral
  - Em determinados tumores ↑ resposta à QT e RT

- Medida paliativa em doentes não candidatos a cirurgia
  - ↓ dor
  - ↓ sintomatologia associada a sdr. paraneoplásicos

Quisto ósseo aneurismático

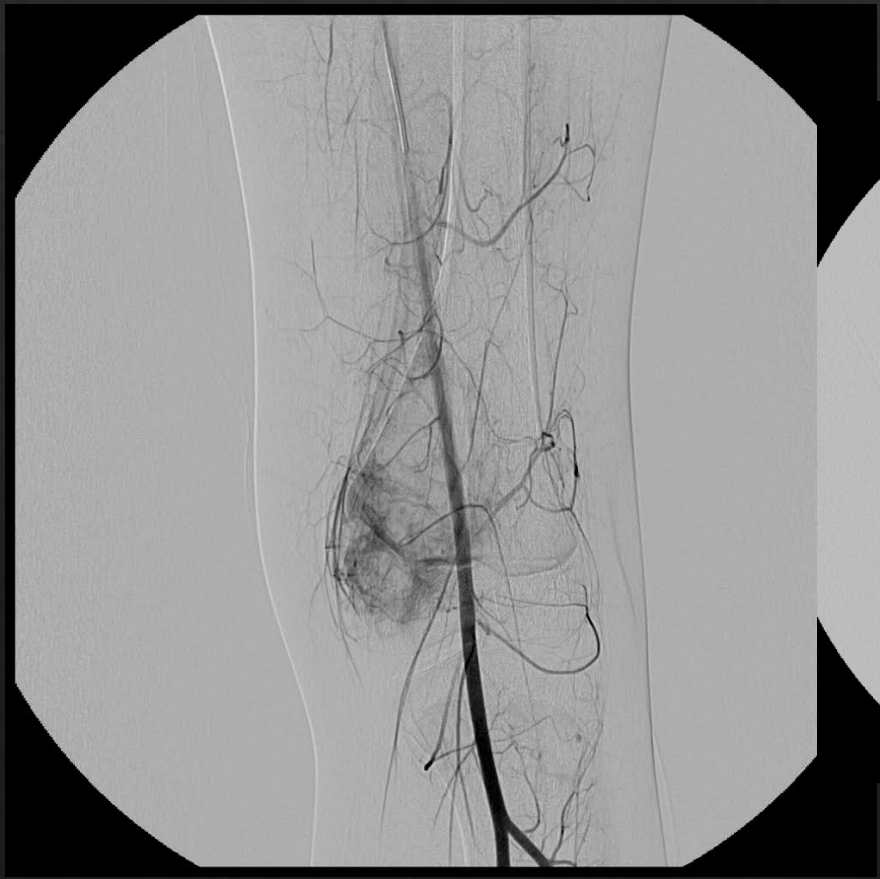

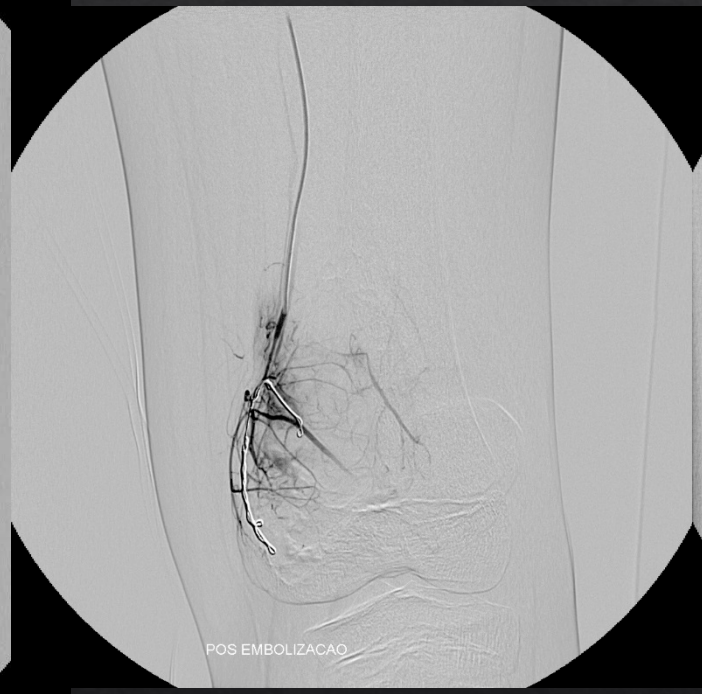

2 microcoils

QOA + TCG

3 coils

Metástase na nádega

PVA 300-500µm

Carcinoma hepatocelular

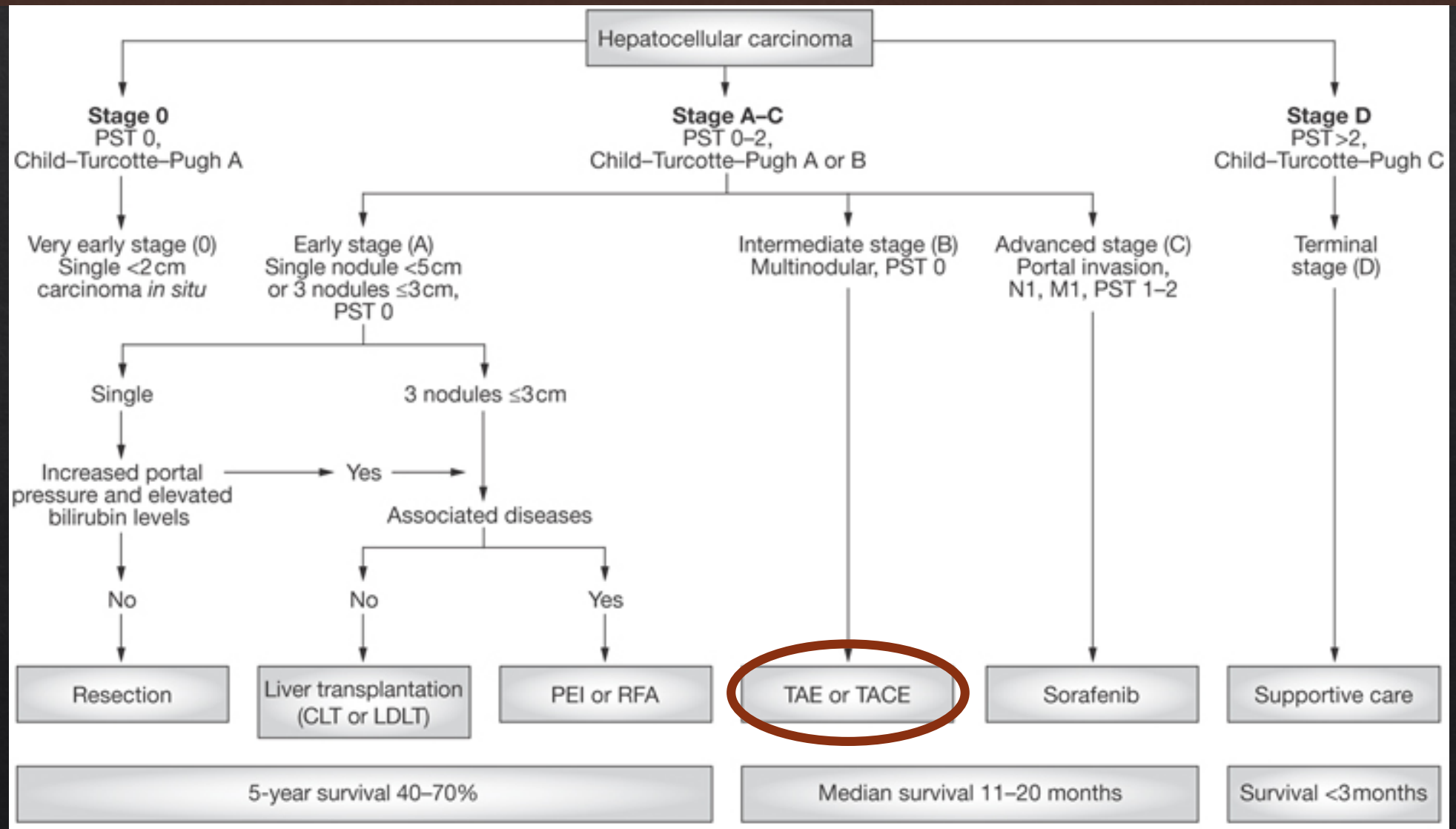

Carcinoma hepatocelular

Indicações:

- Tratamentos paliativo
  - BCLC B
    - Downstage tumoral
  - BCLC C – sem trombose portal

- Tratamento potencialmente curativo
  - BCLC A:
    - Ponte para transplante
    - Associada a RFA em doentes não candidatos a tratamento cirúrgico

Carcinoma hepatocelular

TACE – BCLC B

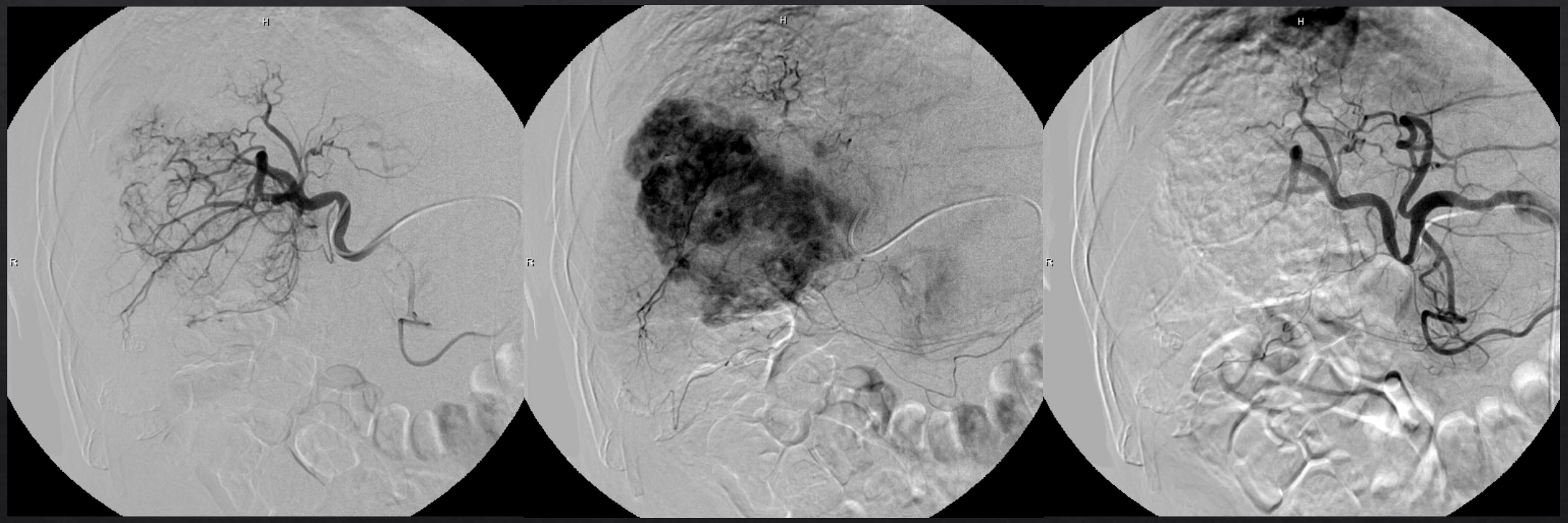

PVA carregadas 100-300; 300-500µm

Carcinoma hepatocelular

TACE – BCLC A - ponte para transplante

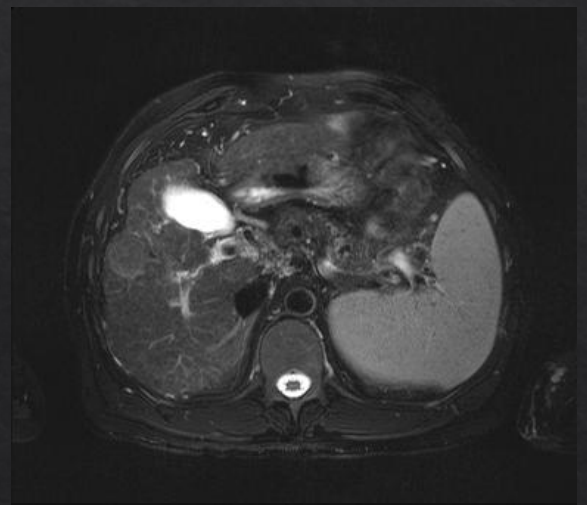

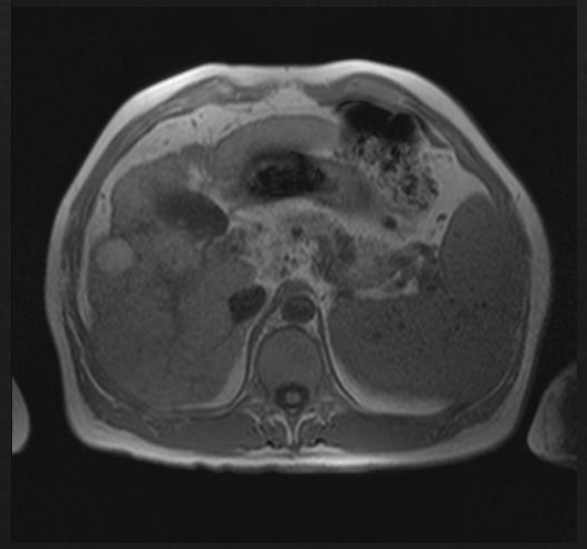

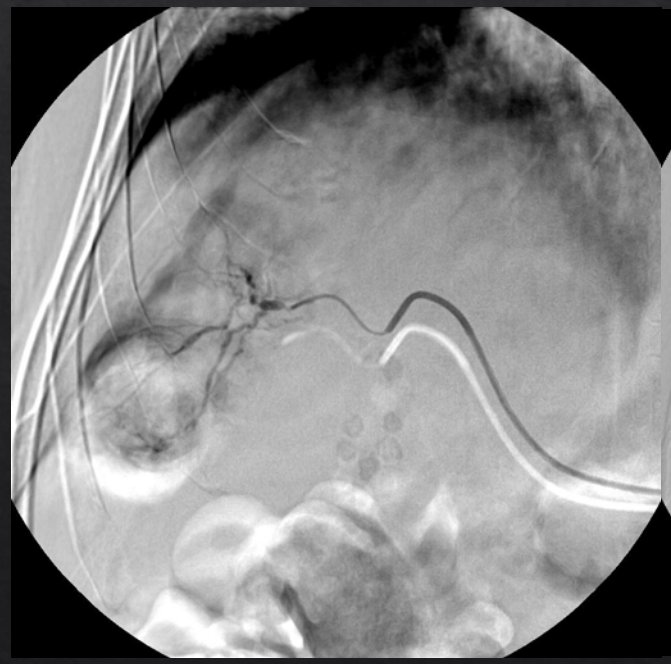

Microesferas TAGM carregadas

Carcinoma hepatocelular

RFA+TACE

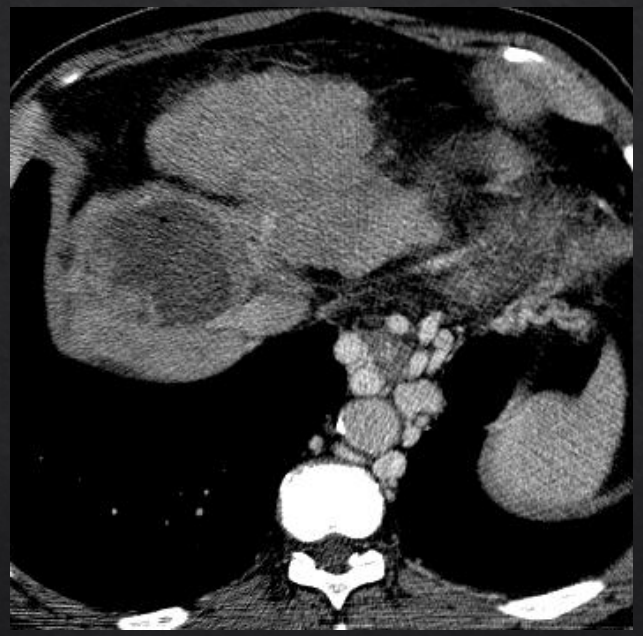

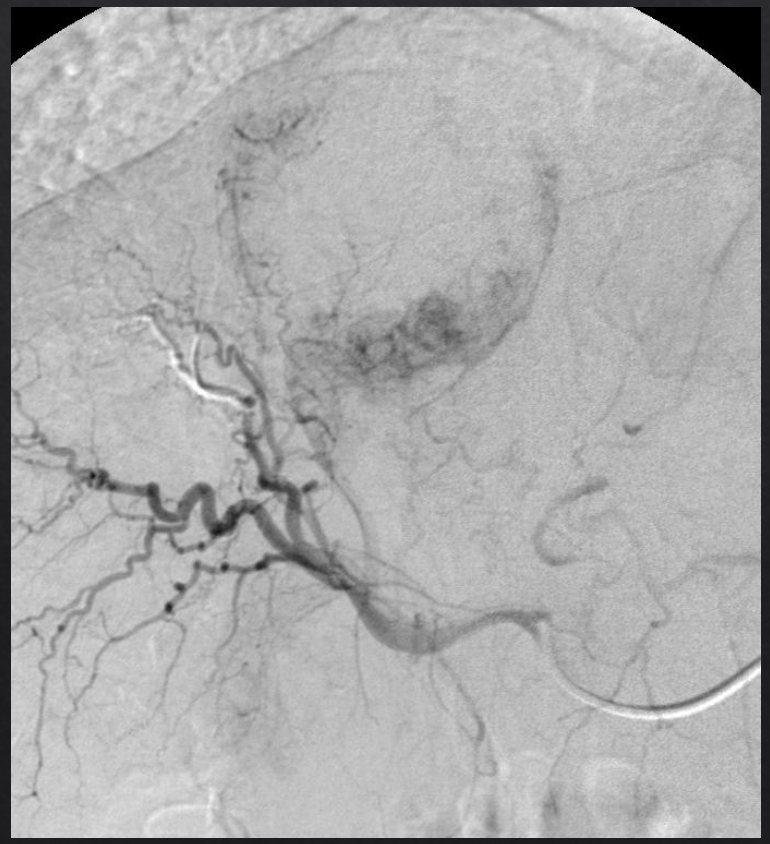

PVA carregadas

Carcinoma hepatocelular

embolização de FAV + TACE

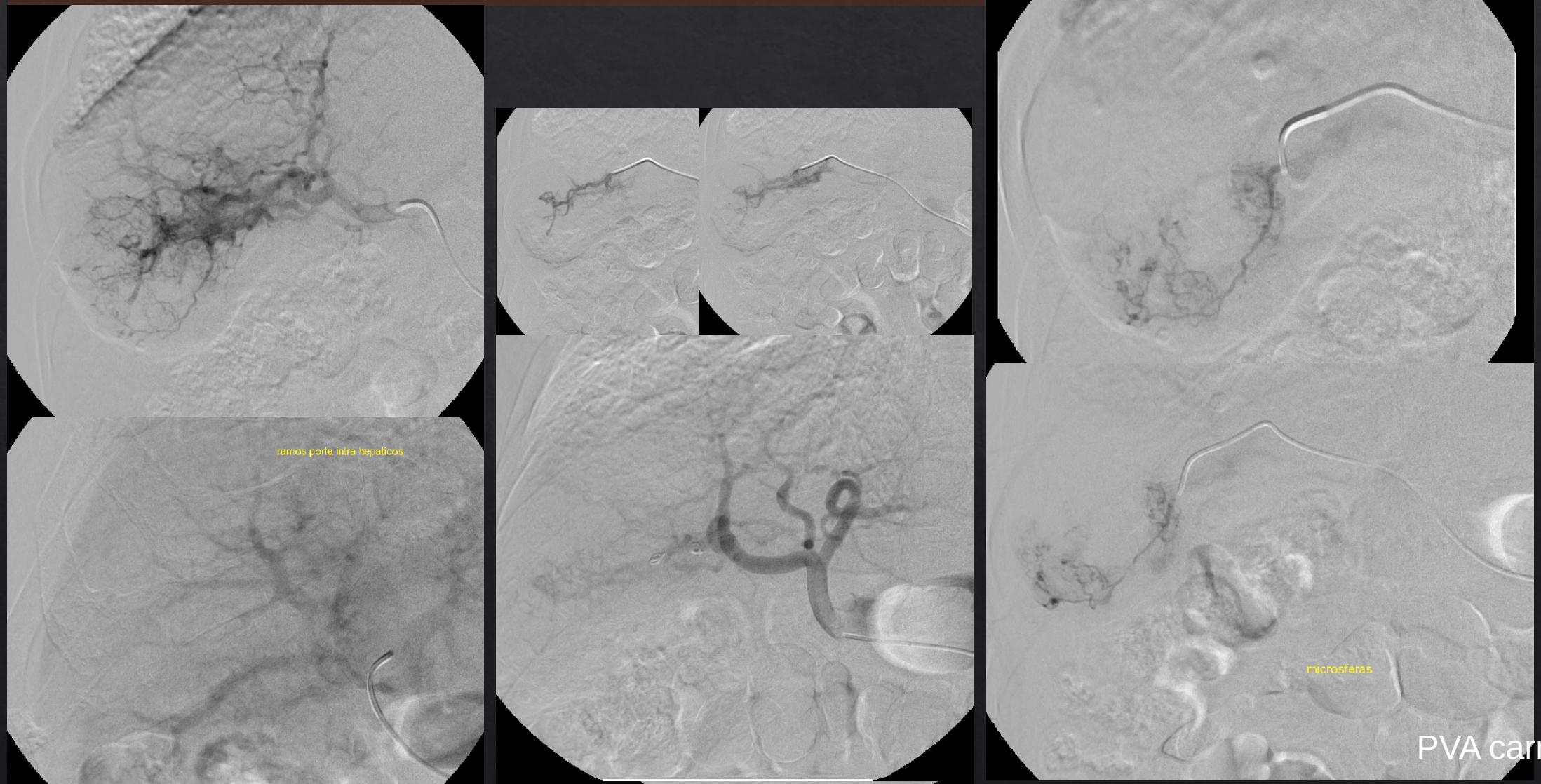

2 coils;
PVA carregadas

Embolização não tumoral

MAVs pulmonares

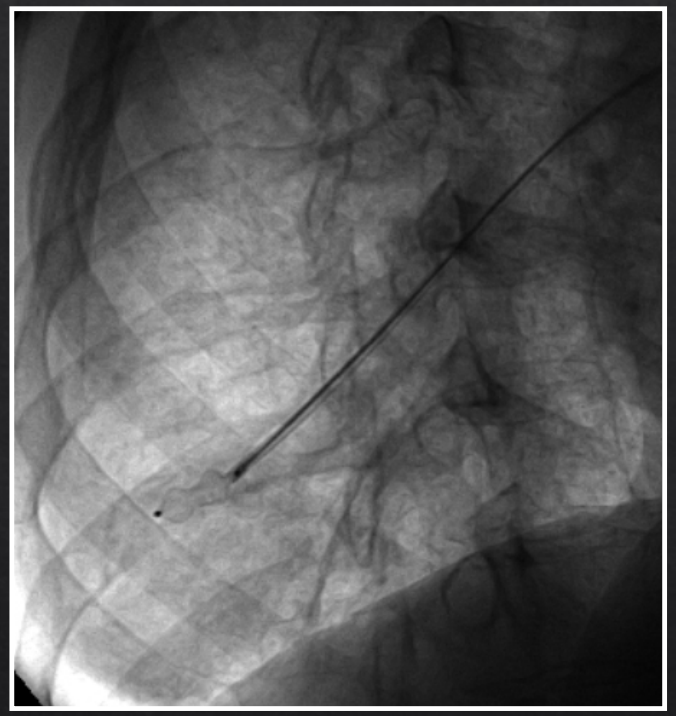

Amplatzer plug

MAVs pulmonares

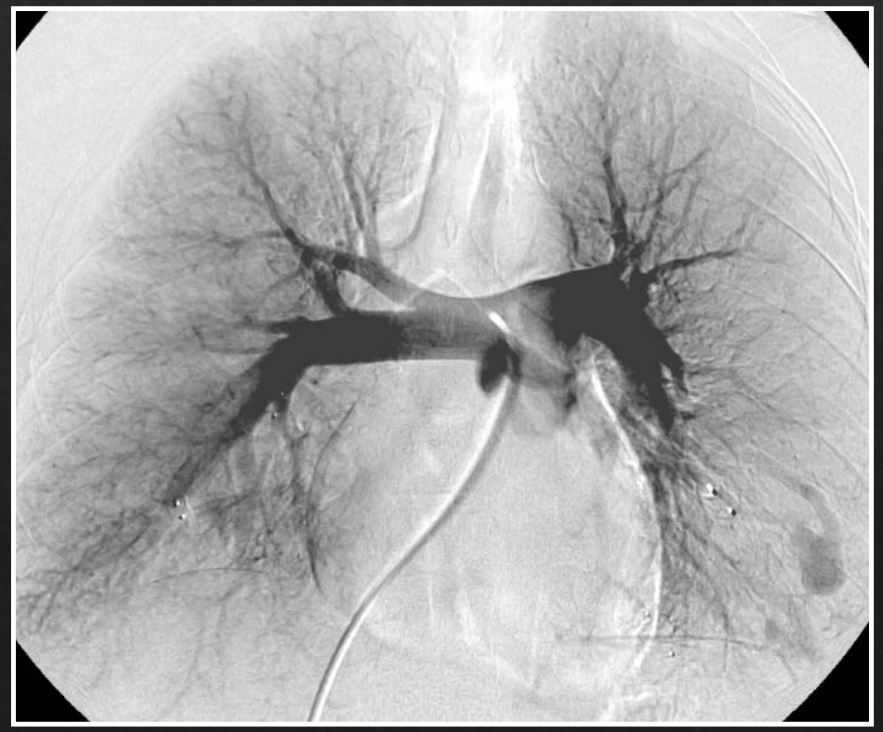

Coils e Amplatzer plugs

Hemoptises crónicas recorrentes

PVA 300-500µm

Varicocelo

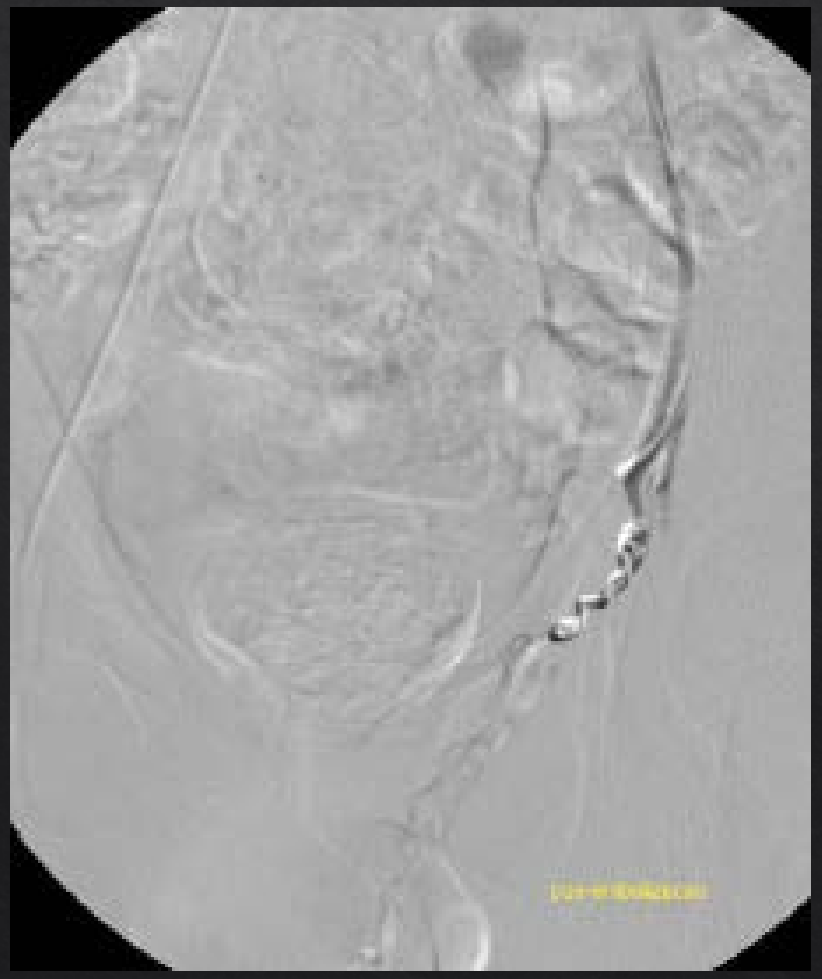

5 coils de aço

Varicocelo

1 único coil de platina

Varicocelo

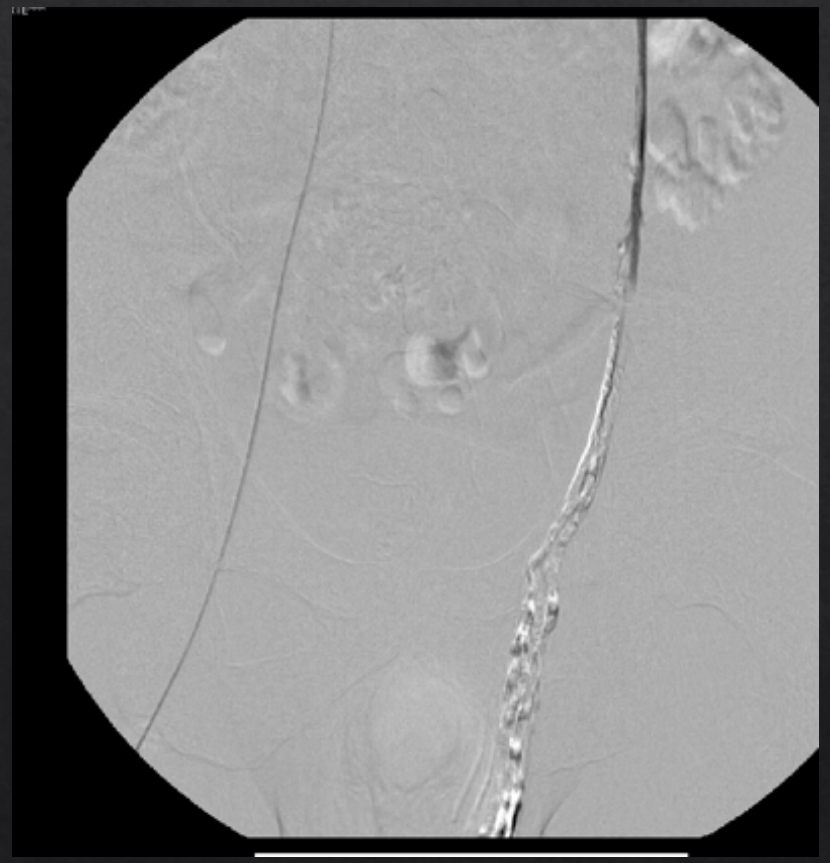

Cola NBCA

Veia porta

PVA + Coils

Veia porta

Amplatzer plug + 2 coils no trajecto

FAV

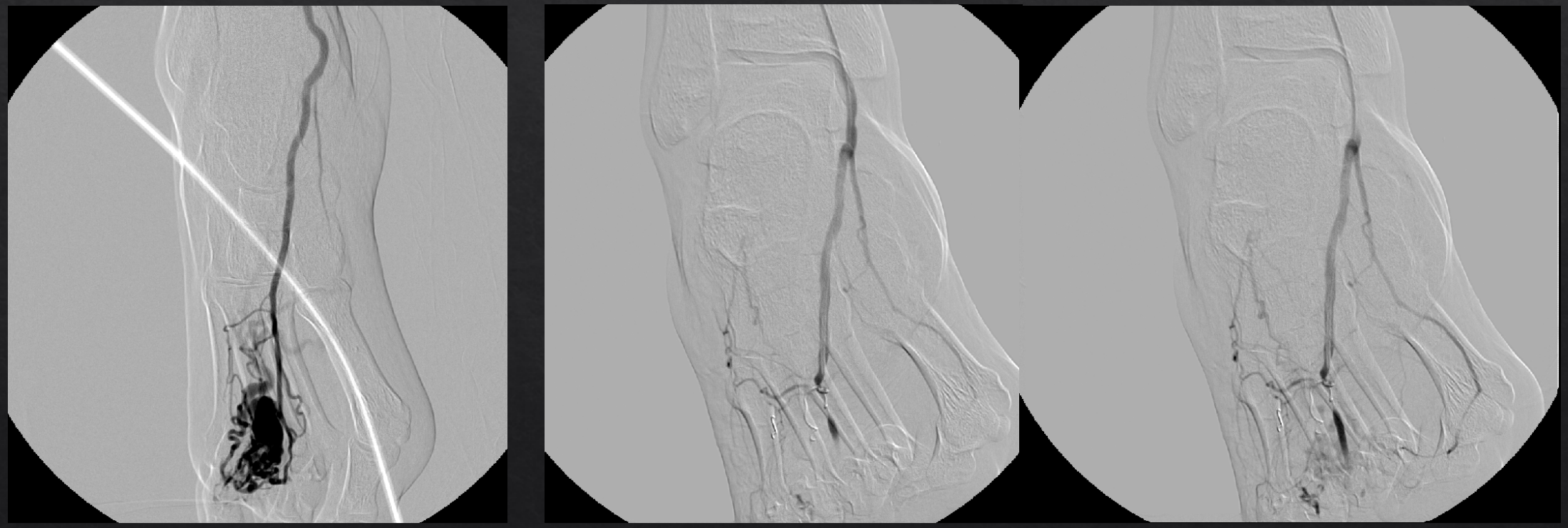

3 coils

Artéria esplénica

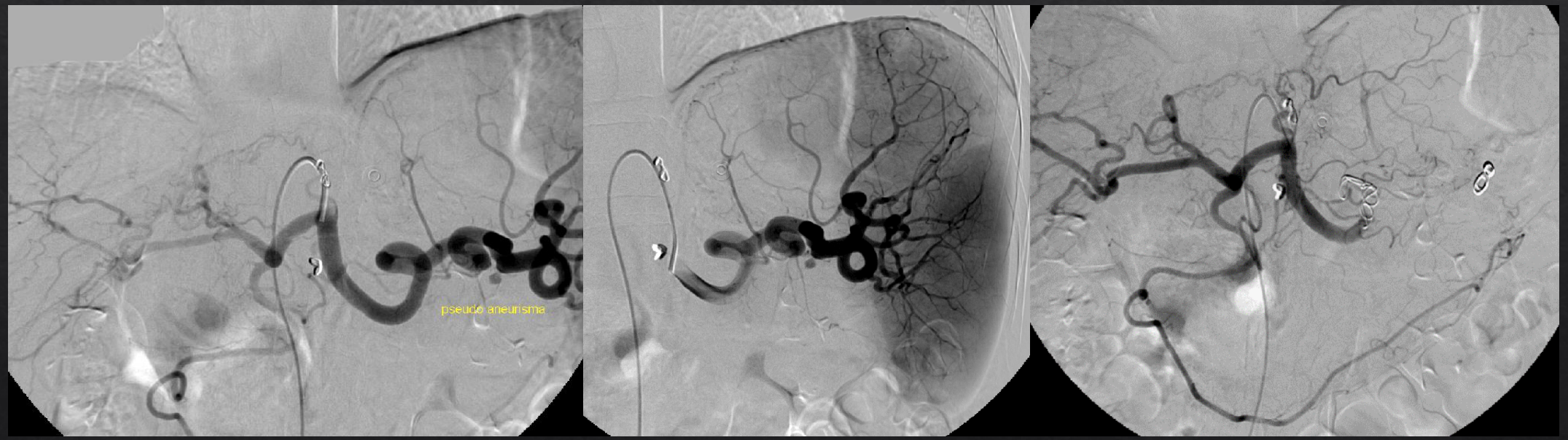

4 coils

Artéria esplénica

Amplatzer plug + Gelfoam

Varizes gástricas pós-TIPS

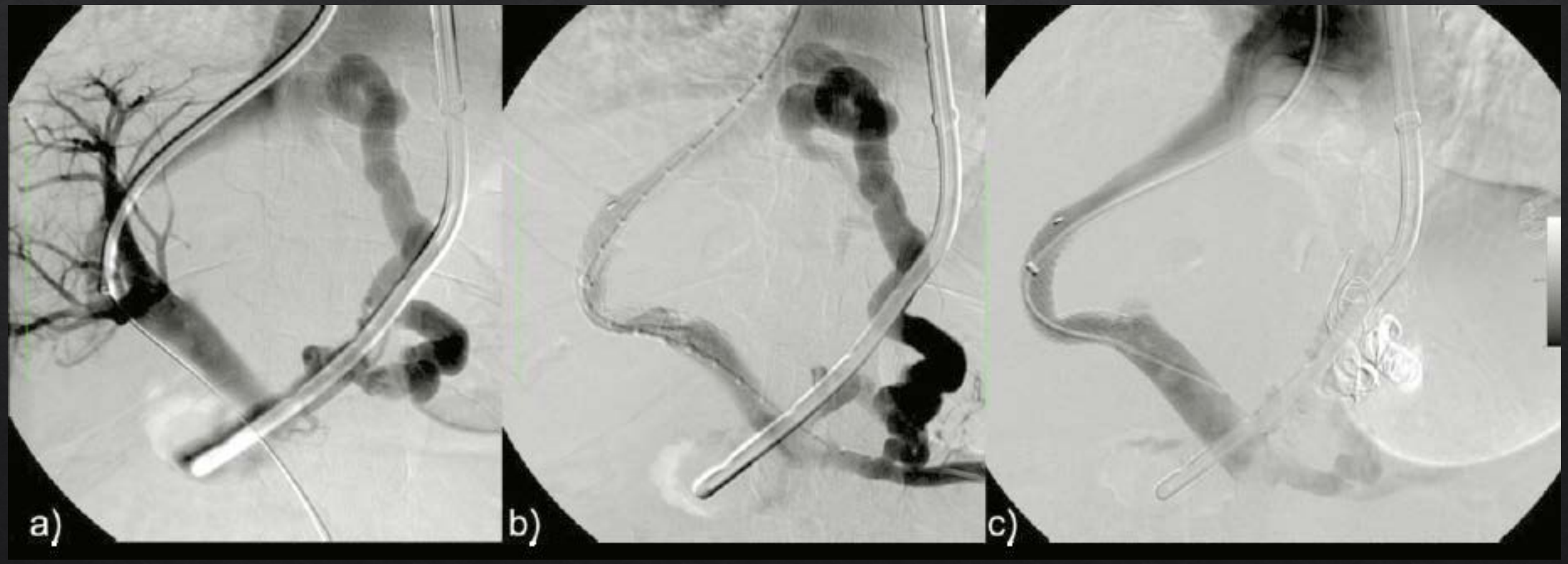

6 coils

Varizes gástricas pós-TIPS

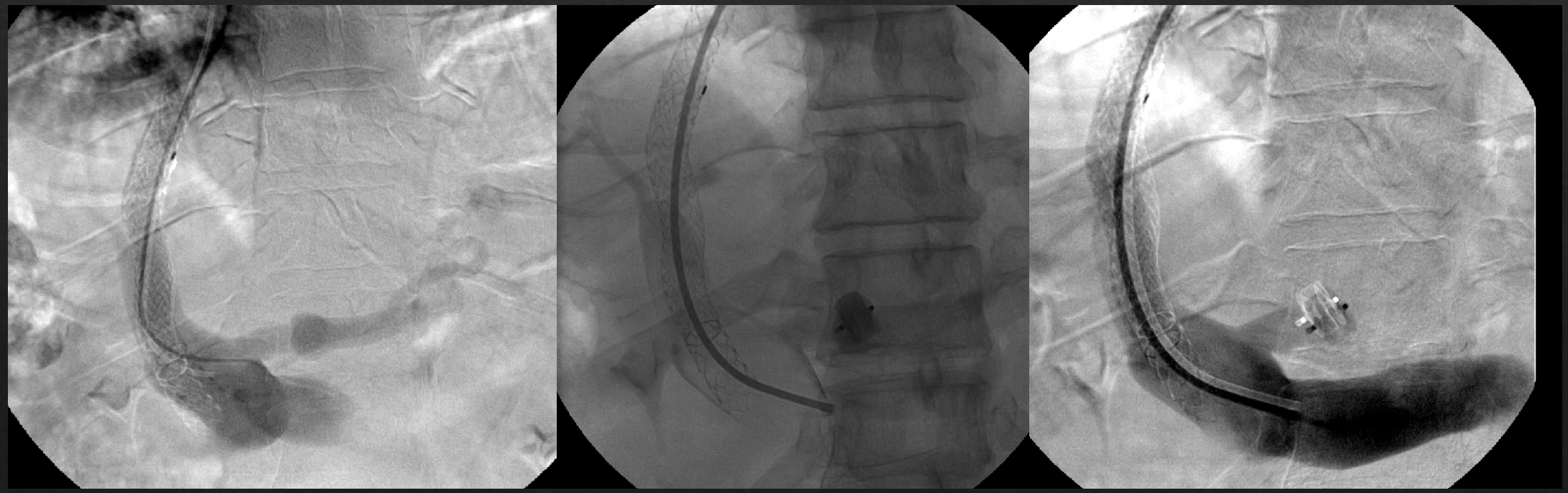

Amplatzer plug

Aneurisma da ilíaca interna

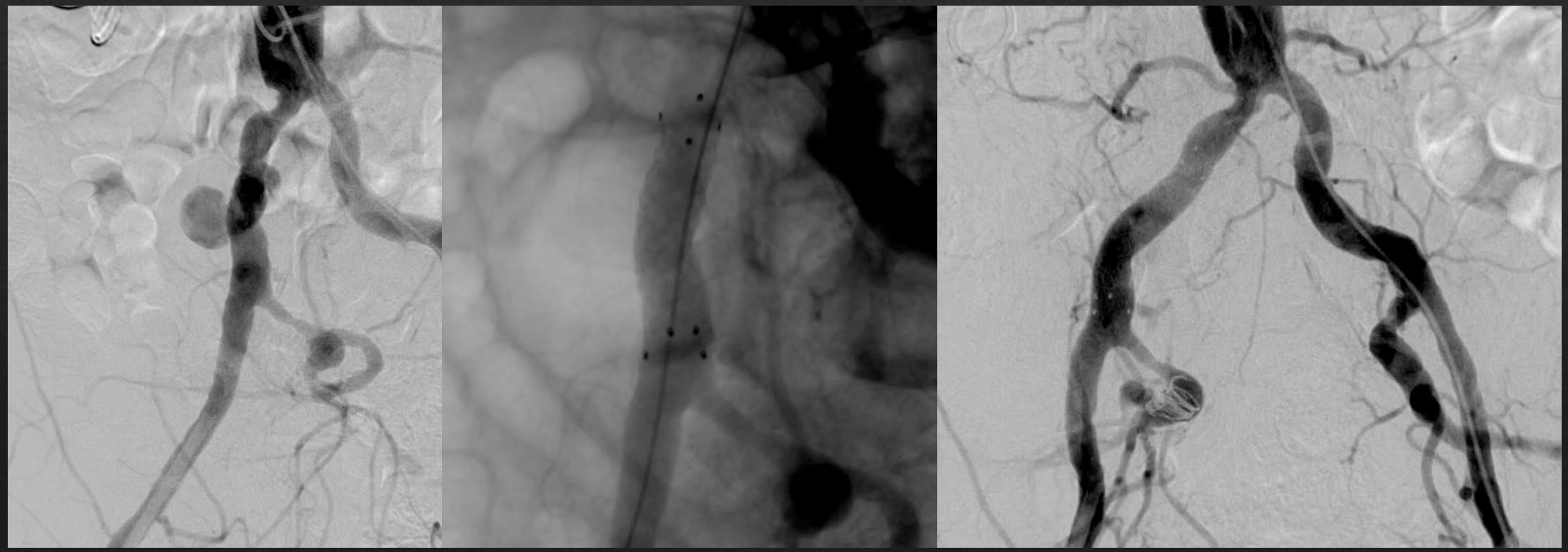

Stent coberto;
8 coils

Hemorragia

Hemorragia artéria lombar

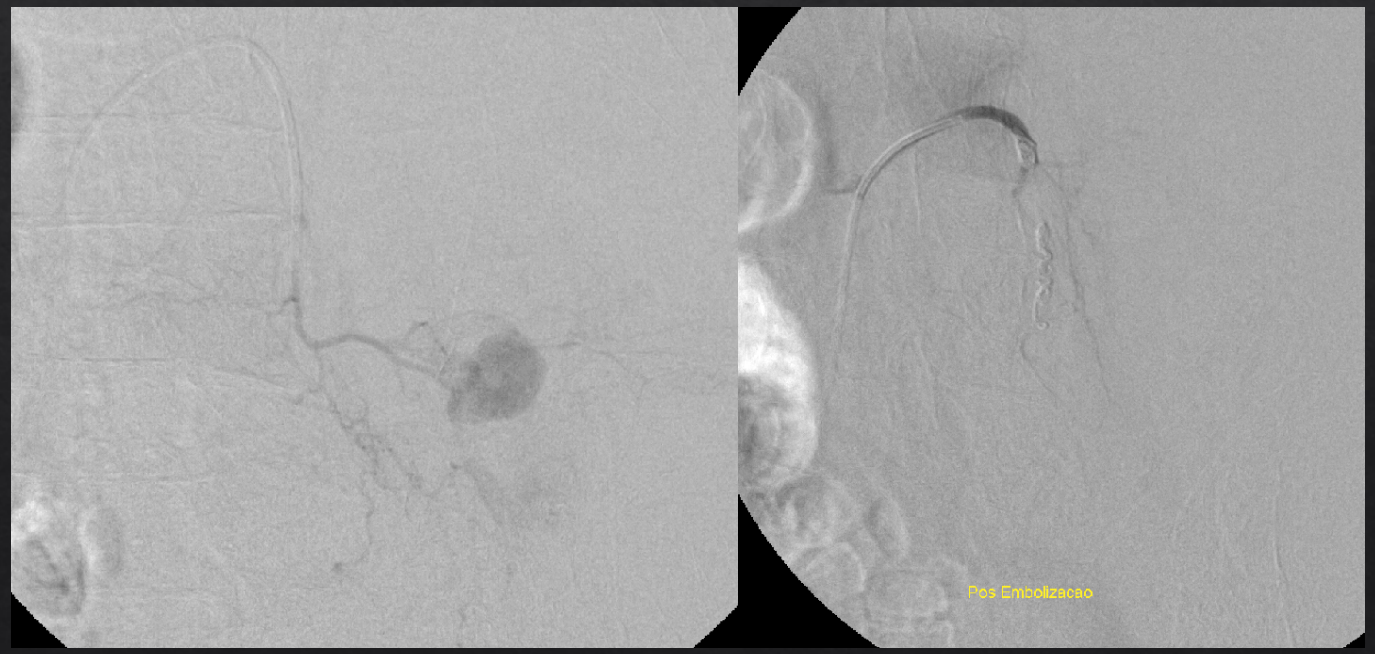

5 coils

Hemorragia pós-trauma da bacia

Spongostan + Amplatzer plug

Hemorragia pós-biópsia hepática

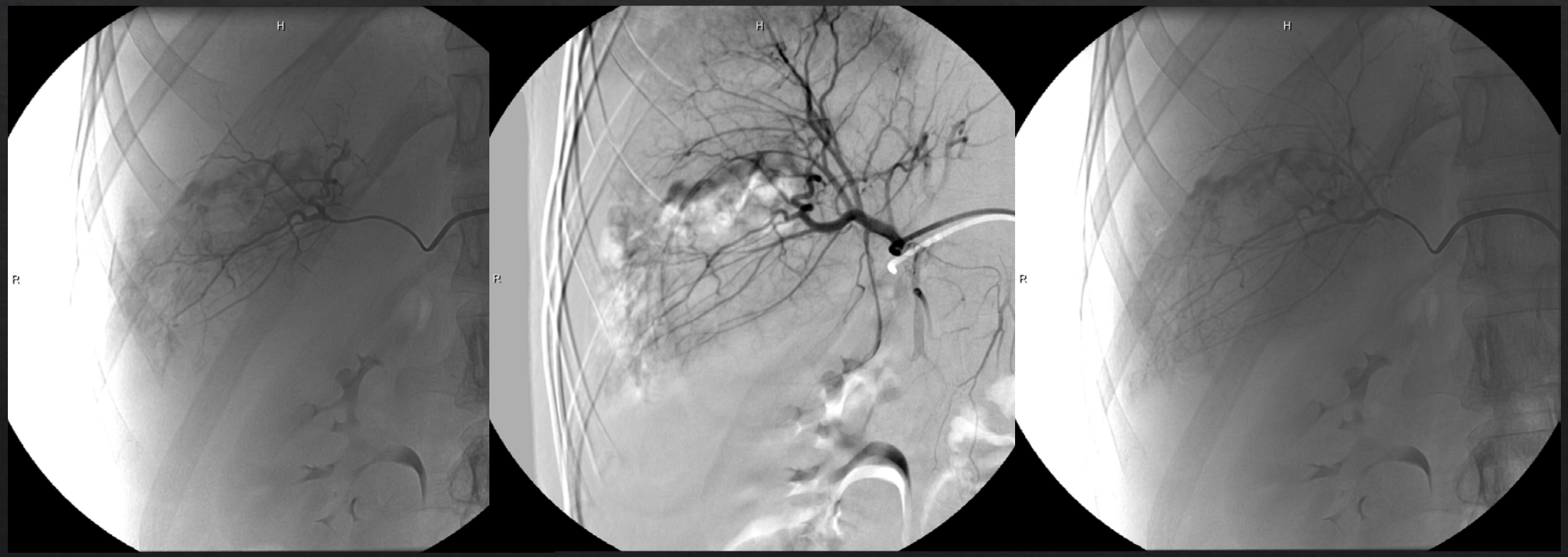

Spongostan

Hemorragia pós-biópsia renal

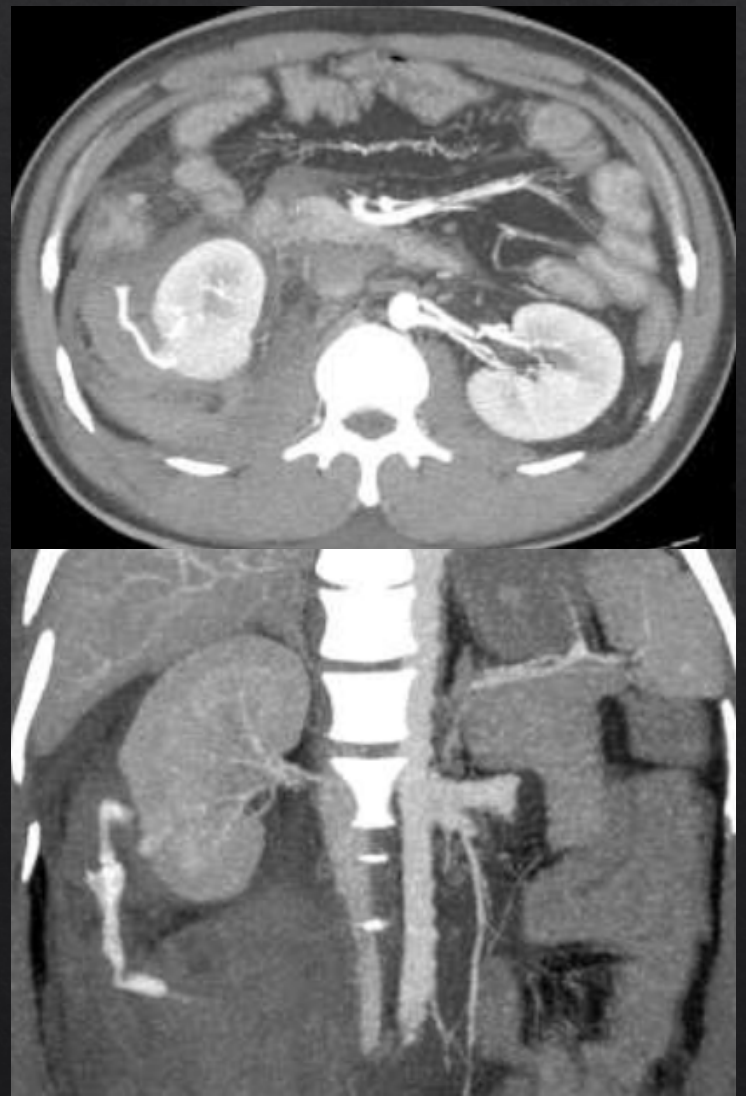

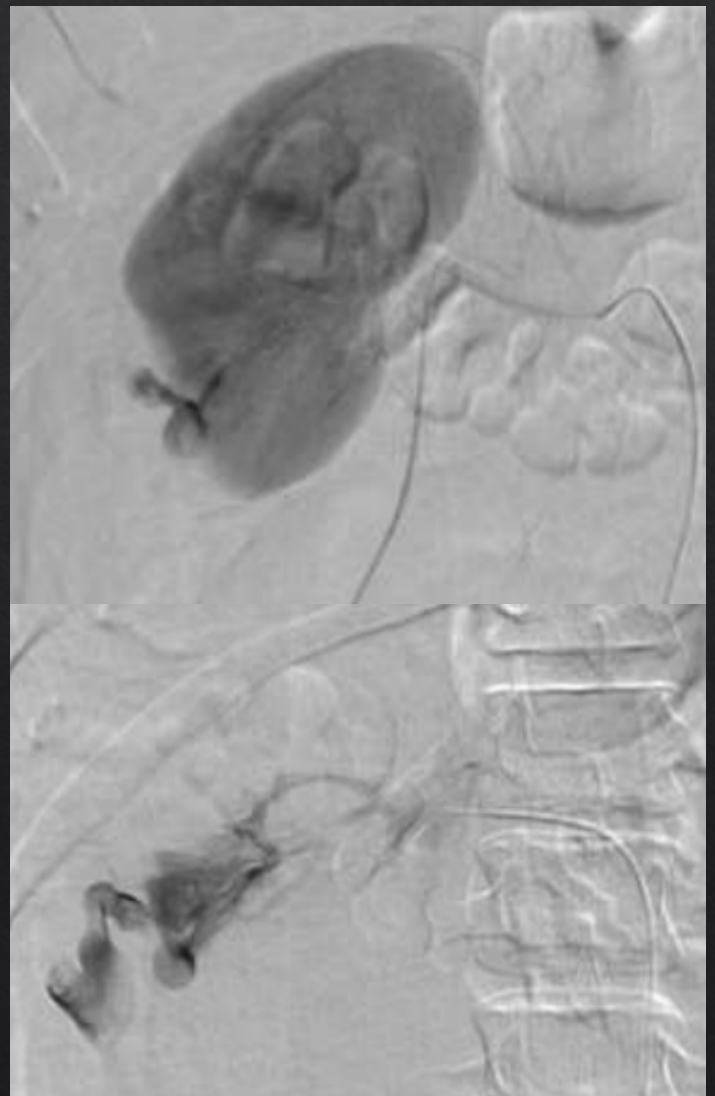

2 coils

Hemorragia de enxerto renal

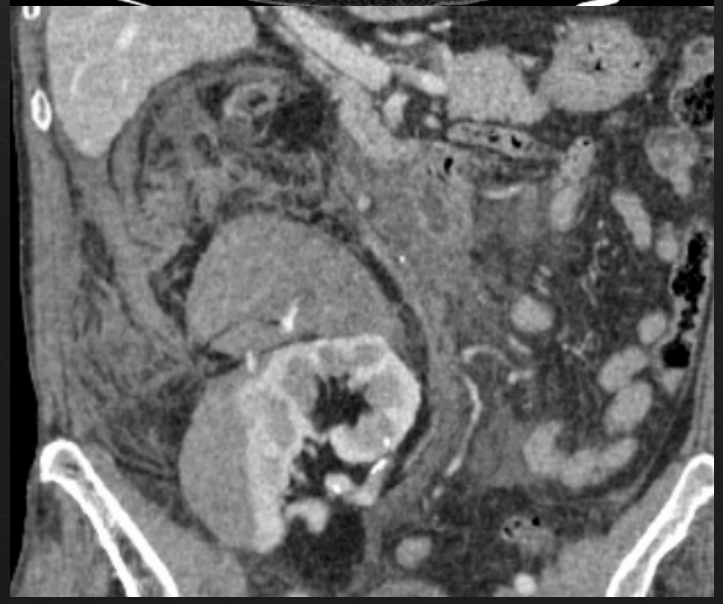

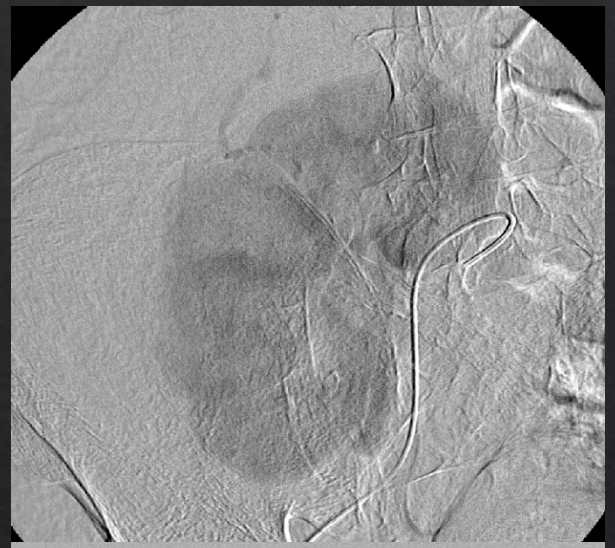

microcoils

Hemorragia de pseudoaneurisma art. renal

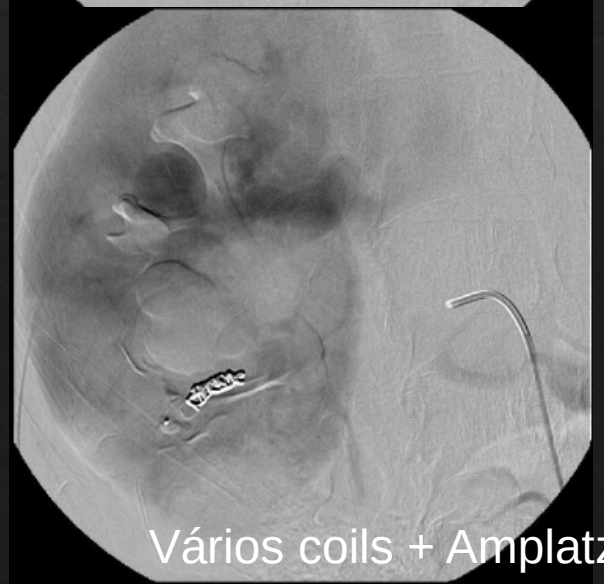

Vários coils + Amplatzer plug 4

Hemorragia digestiva baixa

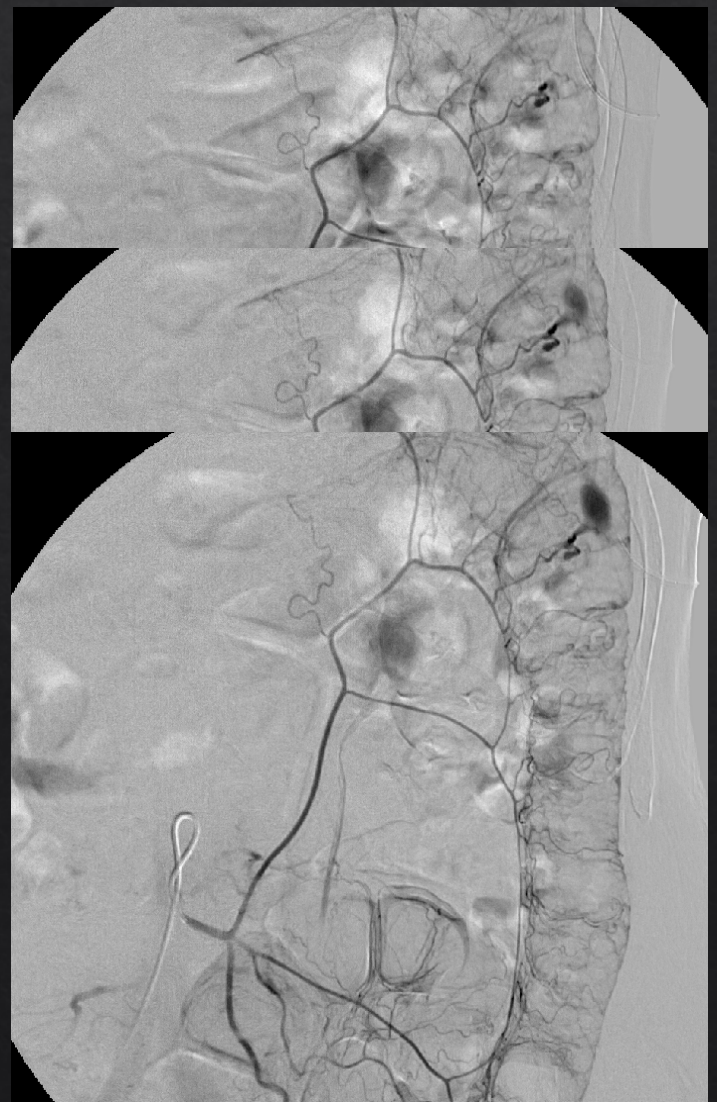

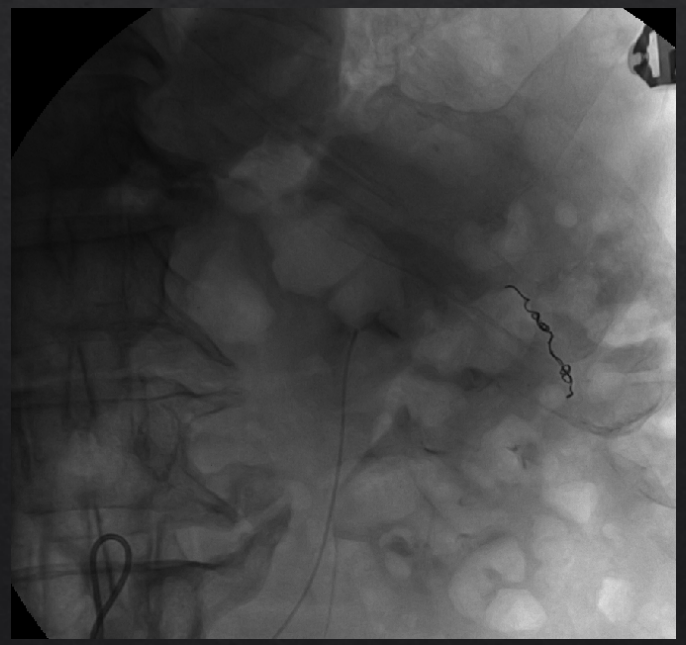

2 microcoils

Hemorragia digestiva alta

2 coils

Conclusão

- A embolização arterial é uma importante técnica no tratamento de patologia oncológica, sobretudo no contexto de neoplasias irressecáveis, controlo tumoral pré-operatório ou hemorragia tumoral
- Há múltiplas situações clínicas não neoplásicas que podem ser resolvidas por técnicas de embolização (varicocelos, malformações arterio-venosas,, hipertrofia de fígado…)
- Tem um papel importante no tratamento das hemorragias activas de uma forma minimamente invasiva
- Grande diversidade de agentes embólicos
- Técnicas e material de embolização variam de Centro para Centro
- Compreensão dos mecanismos e indicações dos diferentes agentes embólicos é essencial para evitar efeitos secundários (embolização não-alvo)

Bibliografia

- Lubarsky M, Ray CE, Funaki B. Embolization agents-which one should be used when? Part 1: large-vessel embolization. Semin Intervent Radiol. 2009 Dec;26(4):352-7. doi: 10.1055/s-0029-1242206.
- Lubarsky M, Ray C, Funaki B. Embolization agents-which one should be used when? Part 2: small-vessel embolization. Semin Intervent Radiol. 2010 Mar;27(1):99-104. doi: 10.1055/s-0030-1247891.
- Zander T, Medina S, Montes G, Nuñez-Atahualpa L, Valdes M, Maynar M Endoluminal occlusion devices: technology update. Med Devices (Auckl). 2014 Dec 1;7:425-36. doi: 10.2147/MDER.S49540. eCollection 2014.
- Vaidya S, Tozer KR, Chen J. An overview of embolic agents. Semin Intervent Radiol. 2008 Sep;25(3):204-15. doi: 10.1055/s-0028-1085930.
- Medsinge A, Zajko A, Orons P, Amesur N, Santos E. A case-based approach to common embolization agents used in vascular interventional radiology. AJR Am J Roentgenol. 2014 Oct;203(4):699-708. doi: 10.2214/AJR.14.12480.
- Owen RJ. Embolization of musculoskeletal bone tumors. Semin Intervent Radiol. 2010 Jun;27(2):111-23. doi: 10.1055/s-0030-1253510.
- Bittles MA, Hoffer EK.Gonadal vein embolization: treatment of varicocele and pelvic congestion syndrome. Semin Intervent Radiol. 2008 Sep;25(3):261-70. doi: 10.1055/s-0028-1085927.
- Trerotola SO, Pyeritz RE. PAVM embolization: an update. AJR Am J Roentgenol. 2010 Oct;195(4):837-45.